

# 臍ヘルニアに対する圧迫療法

愛媛生協病院

## 【原因】

臍ヘルニア（いわゆる、出べそ）は、臍帯脱落后の臍輪の癒痕収縮が不完全な新生児初期に、何らかの原因で腹圧が亢進することにより起こり、臍輪から腹腔内臓器（腸管・大網など）が脱出した状態です。出生時の臍の緒の処置とは無関係です。

【好発年齢】 臍帯脱落后から生後1ヵ月までに発症することが多いです。

## 【経過】

発症初期は臍部がわずかに隆起する程度ですが、そのまま放置すると次第に皮膚が伸展し、ヘルニア内容の脱出が増大して、2~4ヵ月頃には最大となります。その後、多くは縮小してきて1歳頃までに80%、2歳までに90%が自然に治癒します。ヘルニア嵌頓や破裂などの合併症は極稀です。

以前は放置で良いとされていましたが、大きいヘルニアの場合、治っても臍の皮膚が余ってしまうなど見た目の問題が起こることがあります。できるだけ早い時期（遅くとも生後4ヶ月まで）に圧迫療法による治療を開始することによって、①治癒の早期化（無治療：生後8ヶ月頃に治癒、圧迫療法：治療後約2か月半）及び②治癒後の臍の美容面が改善する③治癒せずに手術が必要になった際にも、手術が比較的簡単にすむことがわかってきました。

## 【保存的治療法】

### 1. スポンジ圧迫法

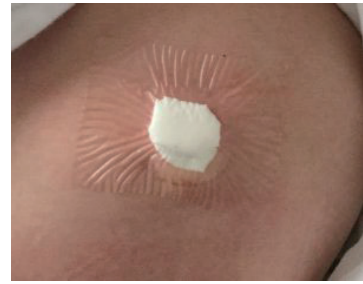
使用物品

- ①接着剤のついたスポンジシート（厚さ25mm程度）
- ②透明フィルムドレッシング材（テガダーム®）

方法

- ①臍の陥凹に適合する大きさに切ったスポンジをフィルム材の中央に接着剤の面をあわせるように貼ります。
- ②脱出したヘルニア内容を還納させた後、スポンジを臍部に押し当て圧迫しながらフィルム材で被覆します。
  - \*このとき、皺ができないように注意します。
  - \*皺ができた場合はスポンジと外面とが交通し、入浴の際に水が入り込むため、フィルム材を貼り直します。

- ③2週間毎に病院を受診し、その際に観察と貼り直しを行います。



## 2. 綿球圧迫法

### 使用物品

- ①綿球:綿球・ガーゼ球・スポンジ球 etc
- ②圧迫用テープ:ビニールテープ or 伸縮性絆創膏 or 布テープ
- ③透明フィルムドレッシング材 (テガダーム®)

### 方 法

- ①臍の陥凹に綿球を挿入し、綿棒で押さえて、テープ (ビニール or 布) を貼ります。
- ②テープ固定後、その上に入浴できるように透明フィルムドレッシング材を貼ります。
- ③2週間毎に病院を受診し、その際に観察と貼り直しを行います。

### 【自宅で貼りなおす場合】

- ①テープによる皮膚障害が懸念されるため2~3日毎に交換します。  
\*フィルム材を剥す際は、ゆっくりやさしく左右両端から中央に向かって剥し、皮膚を傷つけないようにします。
- ②貼り直す時は、必ず入浴し、臍部の清潔を保つようにします。

### 【圧迫療法の終了】

腹圧が加わった状態でも臍の突出がなければ治癒と判断し固定を終了します。

### 【合併症】

- ①皮膚炎や臍炎の発生  
一旦圧迫療法を中止し、軽快を待つ。皮膚炎が軽快後、圧迫法を再開します。

### 【手術適応】

- ①ヘルニア門が大きく (約2 cm以上) 自然治癒が望めない場合
- ②2歳過ぎても治らないとき
- ③ヘルニアは治癒したが、美容的な問題が残る場合

(2020. 5. 15)